

Onicocriptosis en pediatría: tratamiento conservador y espiculotomía

Onychocryptosis in pediatrics: conservative treatment and spiculectomy

Dra. María L. Gioseffi^a, Dra. Ana Giachetti^a, Podólogo Luis Sánchez^b, Dra. Silvina de Freijo^a y Dra. Magdalena Sojo^a

RESUMEN

La onicocriptosis (de *onyx*, uña y *kriptos*, oculto) constituye el principal motivo de consulta por dolor ungueal.

Es la penetración del borde lateral de la lámina ungueal en la pared del pliegue lateral, con dolor e inflamación del tejido circundante.

La expresión clínica oscila entre eritema, edema y dolor a la presión del pliegue lateral, hasta la infección secundaria y la impotencia funcional.

Se trata de una onicopatía mecánica, casi exclusiva del primer dedo del pie, que reconoce múltiples causas.

Presentamos el manejo terapéutico en pediatría mediante medidas conservadoras y espiculotomía.

Palabras clave: onicocriptosis, uña encarnada, espiculotomía.

SUMMARY

Onychocryptosis (*onyx*: nail and *kriptos*: hidden) is the main reason for consultation due to nail pain.

It is secondary to the penetration of the lateral border of the nail plate into the lateral nail fold causing pain and inflammation in the surrounding tissue.

Symptoms range from erythema, edema, and pain when pressure is applied on the nail fold, up to secondary infection and functional impotence.

It is a mechanical onicopathy, almost exclusively of the first toe, which recognizes multiple causes.

We present the therapeutic management in children by conservative measures and the spiculectomy

Key words: onychocryptosis, ingrown toenail, spiculectomy.

INTRODUCCIÓN

La onicocriptosis es un motivo frecuente de consulta en pediatría ambulatoria. El paciente presenta tumefacción, dolor y, muchas veces, infección secundaria del área afectada. Luego de indicar las medidas antiinflamatorias iniciales y eventualmente un antibiótico sistémico, el ca-

so no se resuelve en forma completa o recurre a corto plazo. En esta instancia, el pediatra experimenta desconcierto respecto a qué clase de especialista debe recurrir para dar solución definitiva al problema.

En la bibliografía se describen procedimientos quirúrgicos, no exentos de complicaciones, que evidencian recidivas a mediano y largo plazo.

La presente comunicación aborda la importancia y los beneficios de practicar el tratamiento conservador, y, eventualmente, la espiculotomía, realizada por podólogos universitarios.

DESCRIPCIÓN

La onicocriptosis, vulgarmente conocida como "uña encarnada", se produce al enterrarse el sector lateral distal de la lámina ungueal en las partes blandas vecinas. Esto provoca levantamiento del tejido periungueal.

Se trata de un fenómeno de acción y reacción entre la lámina ungueal y los tejidos blandos circundantes.

Clínicamente, se observan diferentes grados:

- Inicialmente, la placa comprime pero no penetra en las partes blandas periungueales. Se produce eritema, edema y dolor.
- La persistencia del estímulo determina la penetración en el tejido adyacente. Las partes blandas reaccionan y producen un granuloma. Existe dolor y supuración en el surco ungueal.
- Finalmente, la placa se incrusta profundamente en el tejido blando distal. El granuloma reactivo se recubre de tejido epitelial, existe dolor intenso a la compresión lateral e hipertrofia de la pared lateral. (Figuras 1 y 2)

Los sectores más frecuentemente afectados son las áreas externas y distales de ambos hallux. Ross describe tres tipos de onicocriptosis:

1. Uña subcutánea: la lámina ungueal es normal. Al incrustarse en el tejido blando produce irritación e inflamación.
2. Hipertrofia del pliegue lateral de la uña: la lámina ungueal es normal. Es frecuente en los lactantes pequeños.
3. Deformación de la lámina ungueal: produce

a. Hospital Italiano de Buenos Aires. Departamento de Pediatría. Sección Dermatología Pediátrica.

b. Podólogo UBA. Fundaleu

Correspondencia: Dra. María L. Gioseffi:
lauragioseffi@fibertel.com.ar

Conflicto de intereses: Ninguno que declarar.

Recibido: 22-10-09

Aceptado: 20-1-10

compresión de los tejidos blandos con efecto de pinza.

Múltiples causas contribuyen a generar la onicocriptosis, entre ellas:

- Corte incorrecto de la lámina ungueal: si es excesivamente corto, la curvatura de los ángulos favorece la onicocriptosis. El corte debe ser recto en su extremo distal para que la lámina crezca libre y no se incruste.
- Traumatismos reiterados: es frecuente con el uso de calzado compresivo en la zona de los hallux.
- Hiperhidrosis: macera los tejidos blandos y facilita la penetración de la placa ungueal.
- Cabalgamiento del segundo dedo sobre el hallux.

FIGURA 1. Onicocriptosis en un niño. Afección del pliegue externo en el hallux izquierdo. Existe eritema y edema. Se observa el granuloma piógeno en contacto con la uña. El eritema asciende lateralmente hasta el sector medio del hallux

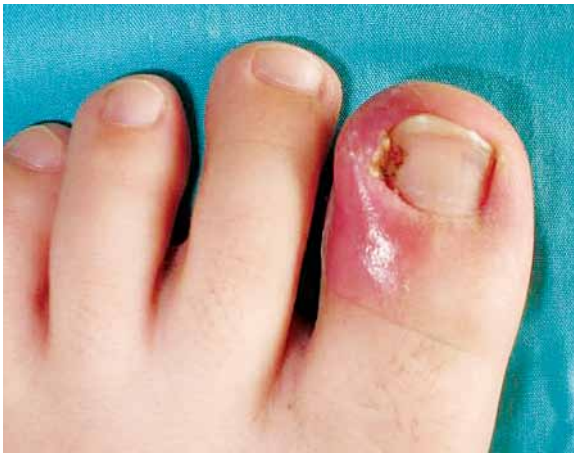
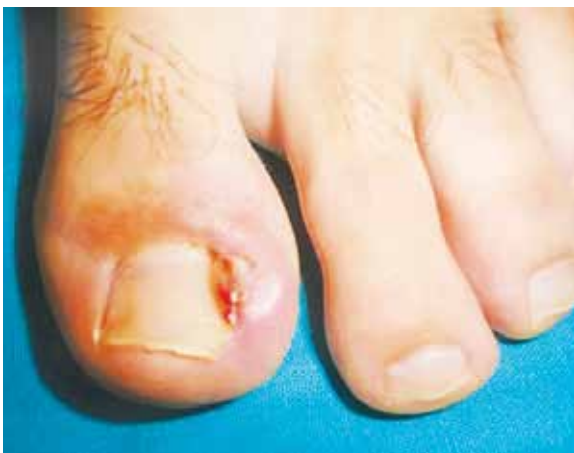
FIGURA 2. Onicocriptosis en un adolescente



- Onicofagia.
- En lactantes:
 - Hipertrfia del borde lateral de la uña: impide que la lámina crezca libremente. Se dobla o pliega introduciéndose en el borde lateral.
 - Desviación congénita de la uña del hallux con conservación del eje normal de la estructura ósea subyacente.¹⁻³

Tratamiento

Clásicamente, se han realizado tratamientos quirúrgicos con resección ungueal, matricectomías parciales y uso de corrosivos (fenol) sobre la matriz.

Son procedimientos muy dolorosos, que implican anestesia y suponen restricción de la actividad deportiva y laboral, lenta recuperación y probabilidad de infecciones posquirúrgicas.

El tratamiento quirúrgico brinda alivio transitorio con recidivas frecuentes, que se deben a que el lecho ungueal no resulta deprimido por la placa, situación que impide el crecimiento normal de la uña y determina la recidiva.⁴⁻⁶

En pediatría se prefiere el tratamiento conservador.

Inicialmente, debe desinflamarse el área con agua blanca del codex diluida al 50% y aplicarse un antibiótico tópico.

El granuloma piógeno se pega a la uña e impide que el antibiótico penetre hasta su lugar de acción, el fondo del surco. Una mecha de algodón embebida en el antibiótico y aplicada en el surco, asegura su llegada al fondo, lo deprime y libera la salida de la uña.

Si el antibiótico es en solución (rifocina), se coloca primero el algodón y luego se humedece. Si fuera en forma de crema (mupirocina, ácido fusídico 2%), primero se coloca el antibiótico y luego el algodón que lo empuja hasta el fondo.

Muchas veces, realizar diariamente este procedimiento resuelve el problema.

En pocos casos, debe agregarse un antibiótico sistémico (cefalexina), cuando la infección excede el surco o hay eritema y signos de celulitis en el hallux.

Si el tratamiento conservador no fuera suficiente para mejorar al paciente, debe removerse la espícula ungueal incrustada en las partes blandas.

La espiculotomía consiste en la remoción de la espícula mediante un pequeño corte oblicuo de la lámina con el formón y su extracción con la gubia. (Figuras 3, 4 y 5).

Este tratamiento puede realizarlo un podólogo universitario en consultorio externo, sin requerir ayudante.

FIGURA 3. Esquema de la incisión oblicua de la lámina ungueal que se practica en la espiculotomía

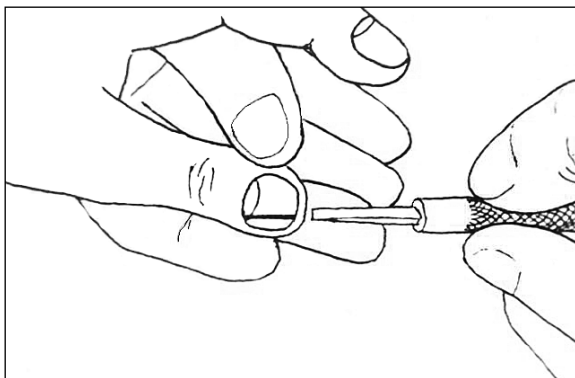


FIGURA 4. Espiculotomía. Procedimiento. Formón introducido en el surco ungueal para remover la espícula

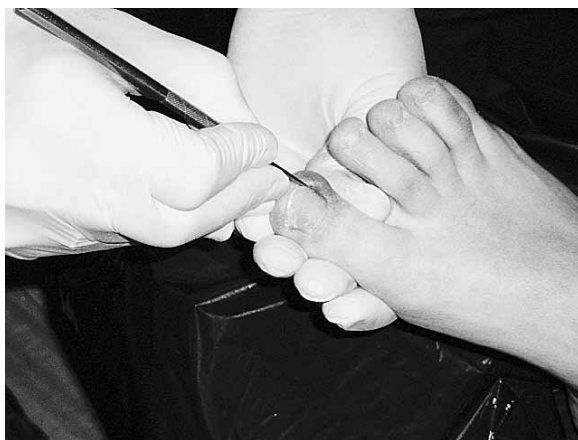
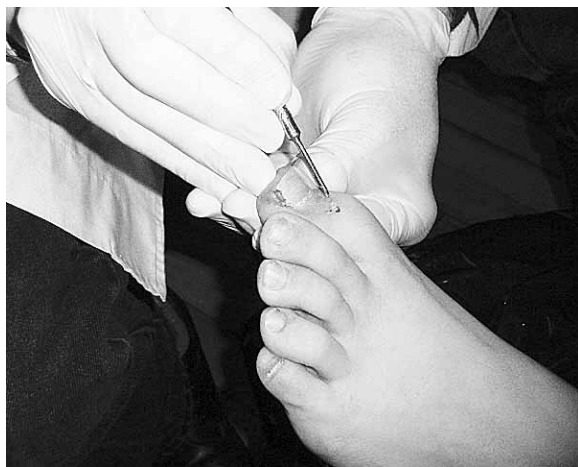
FIGURA 5. Espiculotomía. Espícula ungueal recién removida sobre el dorso del hallux



Es un procedimiento:

- simple,
- ambulatorio,
- indoloro, no requiere anestesia,
- con rápida recuperación y desaparición inmediata del dolor,
- sin complicaciones,
- sin necesidad de rehabilitación posterior,
- sin recidivas.

Todos estos beneficios suman motivos para considerarlo como técnica de elección en el tratamiento de la onicocriptosis de niños y adolescentes que no responden al tratamiento conservador.

Una vez solucionado el problema debe enseñarse al paciente a cortar la uña adecuadamente.

CONCLUSIONES

Nuestro propósito es comunicar al pediatra el manejo clínico de la onicocriptosis, una patología dolorosa y frecuente en la consulta ambulatoria.

Es común que, luego de la prescripción de un antibiótico sistémico, el caso quede sin resolver por completo y el pediatra necesite consultar a otros especialistas.

El diagnóstico es clínico y sencillo. En cambio, el tratamiento implica un gran desafío.

La extirpación completa de la uña no erradica la onicocriptosis.

Conocer tanto el tratamiento conservador inicial como la espiculotomía resulta valioso en la práctica pediátrica, pues permite encaminar al paciente hacia una solución definitiva, sencilla, ambulatoria, sin anestesia ni complicaciones ulteriores. n

BIBLIOGRAFÍA

1. Ingrown toenail. UpToDate on line. [Acceso 29-10-2009]. Disponible en: <http://illman2.osr.columbia.edu:2048>.
2. Sánchez LA. Técnicas podológicas para el tratamiento de las onicopatías. En: Gotlib N, Damonte S, Muhafra D. Dermatología. Buenos Aires: Fénix; 2005. Págs. 53-55.
3. Grassbaugh J, Mosca V. Congenital ingrown toenail of the hallux. *Pediatr Orthop* 2007;27(8):886-889.
4. Heidelbaugh JJ, Hobbart L. Management of the ingrown toenail. *Am Fam Physician* 2009;79(4): 303-308.
5. Cöloglu H, Kocer Ü, Sungur N, et al. A new anatomical repair method for the treatment of ingrown nail. *Ann Plast Surg* 2005;54(3):306-311.
6. Pueyo S. Glosario de las onicopatías. En: Dermatología Infantil en la Clínica Pediátrica: Pueyo de Casabé S, y Más-simo JA. Buenos Aires: Artes Gráficas Buschi; 1999. Págs. 328-329.